

Таблица 6
Балльная система оценки опухолей почек

Сумма баллов	Степень сложности
4–6	Низкая
7–9	Промежуточная
10–12	Высокая

Таким образом, используя данную систему оценки, врач-рентгенолог может представить урологу более конкретные данные, которые позволят принять решение о характере и объеме будущего оперативного вмешательства.

Ниже представлены компьютерные томограммы, иллюстрирующие положения данной системы оценки опухолей почек.

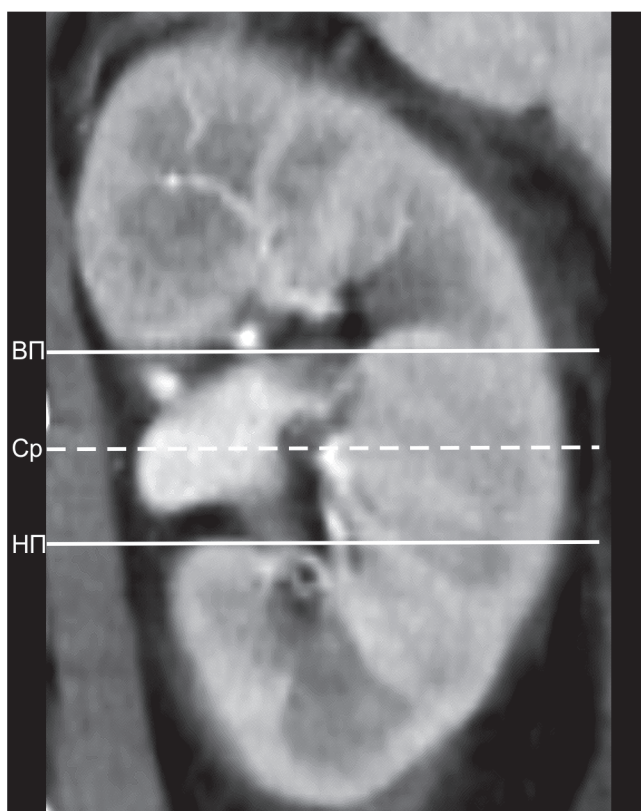


Рис. 21. Линии полюсов и средняя линия почки:

ВП — линия верхнего полюса почки;

Ср — средняя линия почки;

НП — линия нижнего полюса почки.