

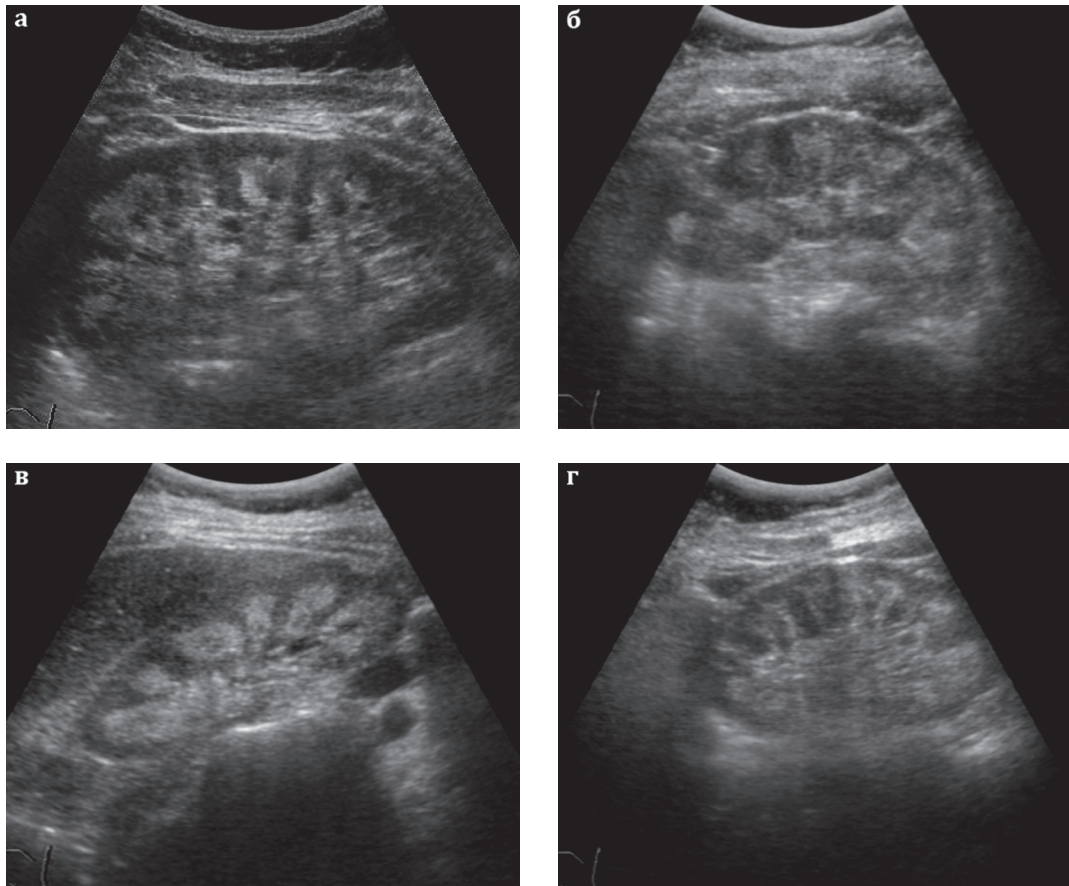Рис. 5.22а,б,в,г. Варианты изображения "гиперэхогенных пирамид" при различных заболеваниях почек.

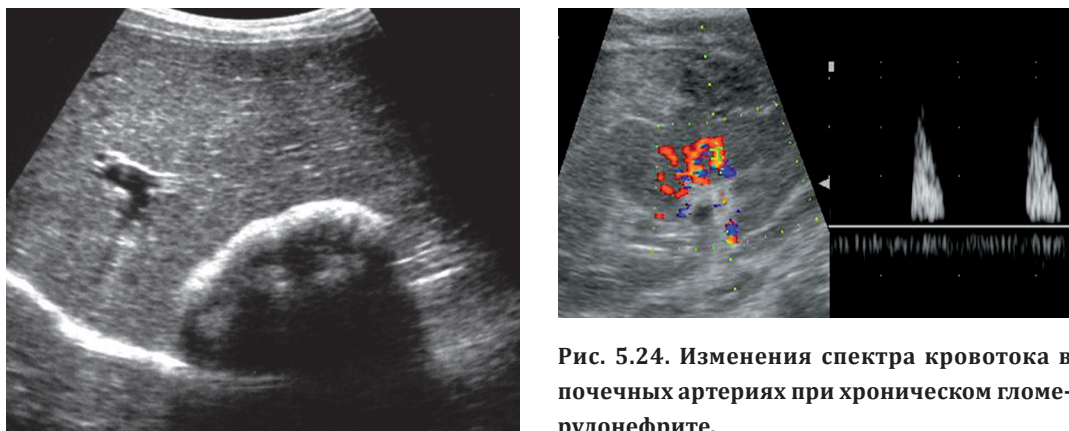


Рис. 5.23. Первичный оксалоз почки.

Рис. 5.24. Изменения спектра кровотока в почечных артериях при хроническом гломерулонефрите.