

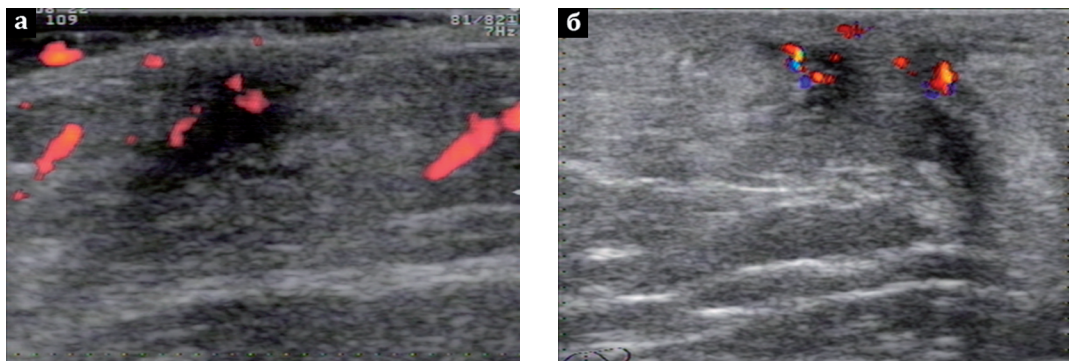Рис. 8.10а,б. Острый мастит: а - молочная железа девочки 6-ти лет; б - мужская грудная железа.

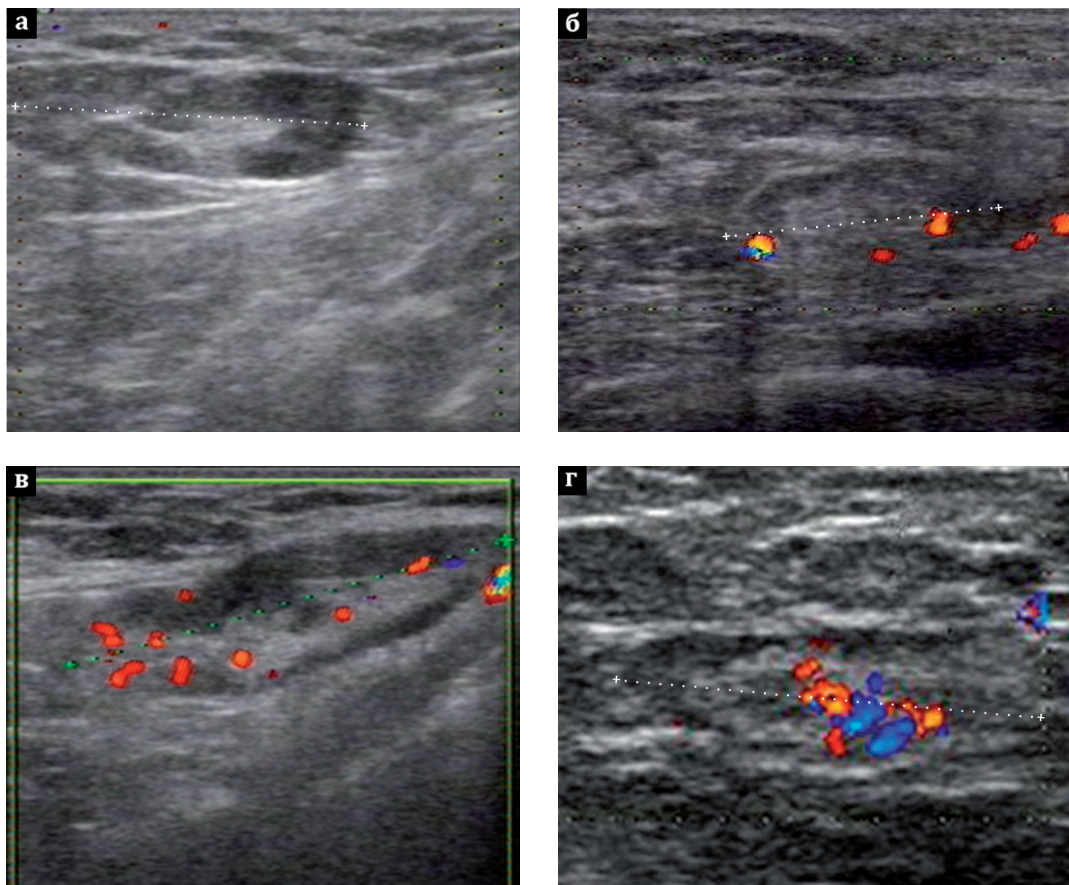


Рис. 8.11а,б,в,г. Лимфаденопатия (+...+) при остром мастите.