

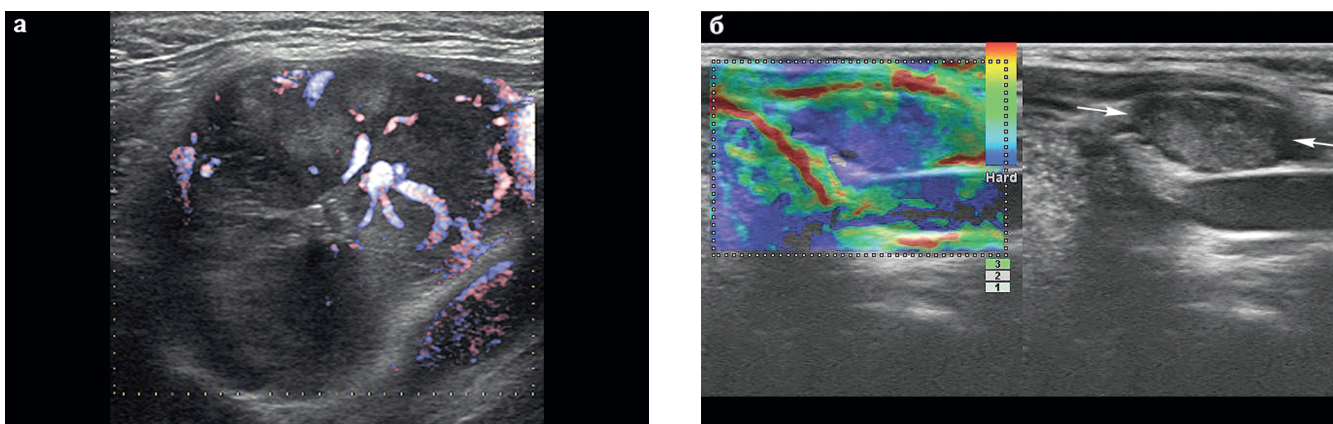Рис. 8.8. Шейные лимфатические узлы, пораженные метастазами рака ЩЖ: **а** — режим ADF (улучшенного динамического потока): лимфоузел овальной формы (занимает всю зону интереса), с нарушенной дифференцировкой, отсутствием срединного эхо, неравномерно пониженной эхогенности; визуализируется патологический сосудистый рисунок; **б** — режим КЭГ: лимфоузел овальной формы (стрелки), гиперэхогенный; по данным эластографии — высокой жесткости.

Важно! УЗ-картина пораженных метастатических лимфатических узлов может полностью соответствовать УЗ-картине первичного ракового узла в ЩЖ (рис. 8.9).

Следует помнить о возможном многообразии форм поражений лимфатических узлов шеи метастатическим процессом. В одном и том же наблюдении пораженные лимфатические узлы шеи могут иметь различные размеры, форму, структуру, эхогенность и др.

При обнаружении в ткани ЩЖ узловых образований, подозрительных на злокачественные, необходимо все выявленные при этом лимфатические узлы шеи описать в УЗ-протоколе с указанием их локализации по уровням.

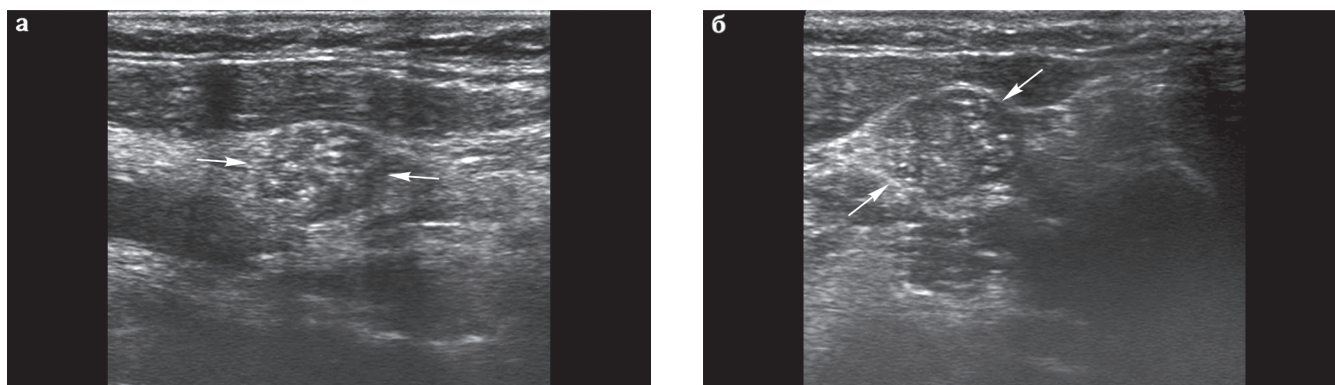


Рис. 8.9. Соответствие УЗ-картины первичного ракового узла ЩЖ (папиллярный рак) и пораженного метастатическим процессом лимфоузла шеи: **а** — узел правой доли ЩЖ округлой формы (стрелки), неравномерно пониженной эхогенности, с неровными микродольчатыми контурами, микрокальцинатами; TI-RADS 5; **б** — лимфатический узел шеи округлой формы (стрелки), с неровными контурами, отсутствует дифференцировка внутренней эхоструктуры, эхогенная неравномерно понижена, структура неоднородная, с единичными микрокальцинатами.

Таким образом, доброкачественные лимфоузлы имеют правильную бобовидную или овальную форму, ровные четкие контуры, тонкую гиперэхогенную капсулу, сохранную дифференцировку внутренней структуры, воротный тип кровотока.

К высоко подозрительными на злокачественное поражение следует считать лимфатические узлы шаровидной или неправильной формы, с нечеткими, лучистыми контурами, повышенной или значительно сниженной эхогенности, с периферическим или смешанным типом кровотока.

Все другие типы изменений УЗ-картины лимфоузлов относятся к неопределенным изменениям.